



# 症例1

くまもと森都総合病院

## ■ 症例1

- Pt            67歳    M
- 既往歴      糖尿病、高血圧
- 家族歴      特記事項なし

## ■ 現病歴

H24年1月初旬に全身倦怠感を自覚、その後発熱を認め、近医を受診。

両側下肺野の浸潤影をみとめ、入院加療となる。その際の採血で末梢血に芽球様細胞が認められ当院へ紹介となる

# 生化学検査結果

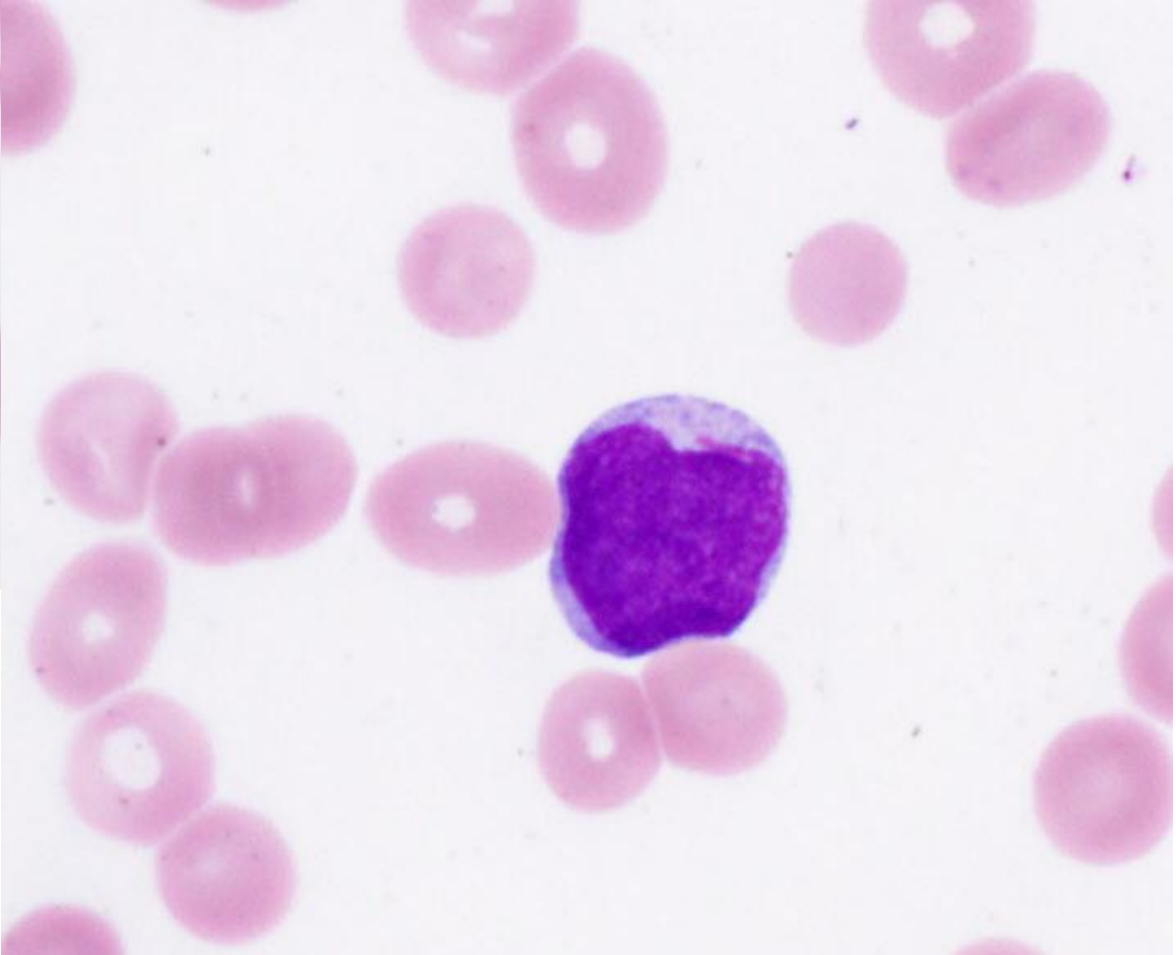
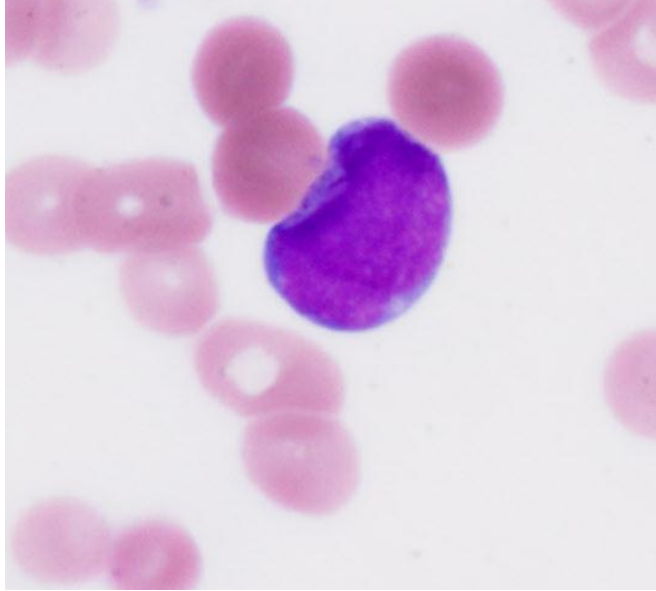
TP	6.4	BUN	22.4
Alb	2.9	CRE	1.0
T-Bil	0.8	UA	2.2
AST	21	Na	144.0
ALT	24	K	3.0
ALP	259	Cl	114.0
ChE	166	Ca	8.2
LDH	165	CRP	4.0
$\gamma$ -GTP	74		

## 血液・凝固検査結果

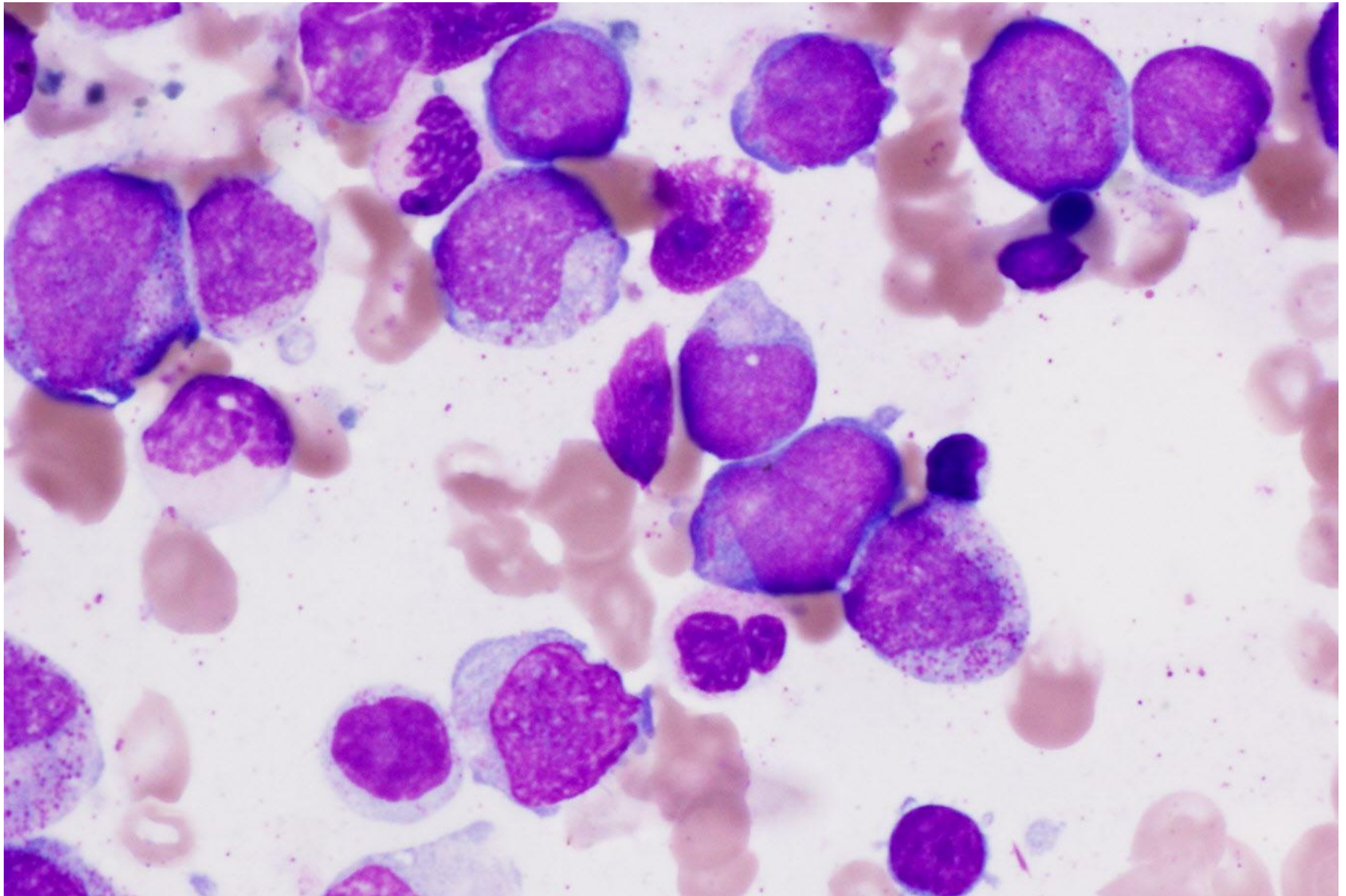
WBC	57.0	Baso	0.0	PT	84
RBC	161.0	Eo	0.0	PT-R	1.08
Hb	5.8	Blast	4.0	PT-INR	1.08
Ht	16.3	Pro	0.0	APTT (%)	114.9
MCV	101.2	My	1.0	APTT (sec)	25
MCH	36.0	Met	0.0	Fib	585.4
MCHC	35.6	St	8.0	AT-III	80
PLT	7.2	Seg	60.0	$\alpha$ 2-P1	105.2
Ret	0.5	Lymph	27.0	FDP	18.7
		Mono	0.0	D-D	6.4



**PB**



BM-1



BM-2

