

症例 1

熊本機能病院
医学検査部 臨床検査課
飯干 和江

【症例】 18歳 女性

【主訴】 発熱

【既往歴】 なし

【現病歴】

4月4日: 38. 2°Cの発熱あり、翌日A病院受診しインフルエンザ: 陰性
WBC 低値、抗菌剤処方受け帰宅

4月6日: Bクリニック受診し抗菌剤変更、5日間内服し症状軽快した

4月26日: 38. 0°Cの発熱、翌日Bクリニック受診し
インフルエンザ: 陰性、WBC低値のため抗菌剤内服せず、
鎮痛剤処方される

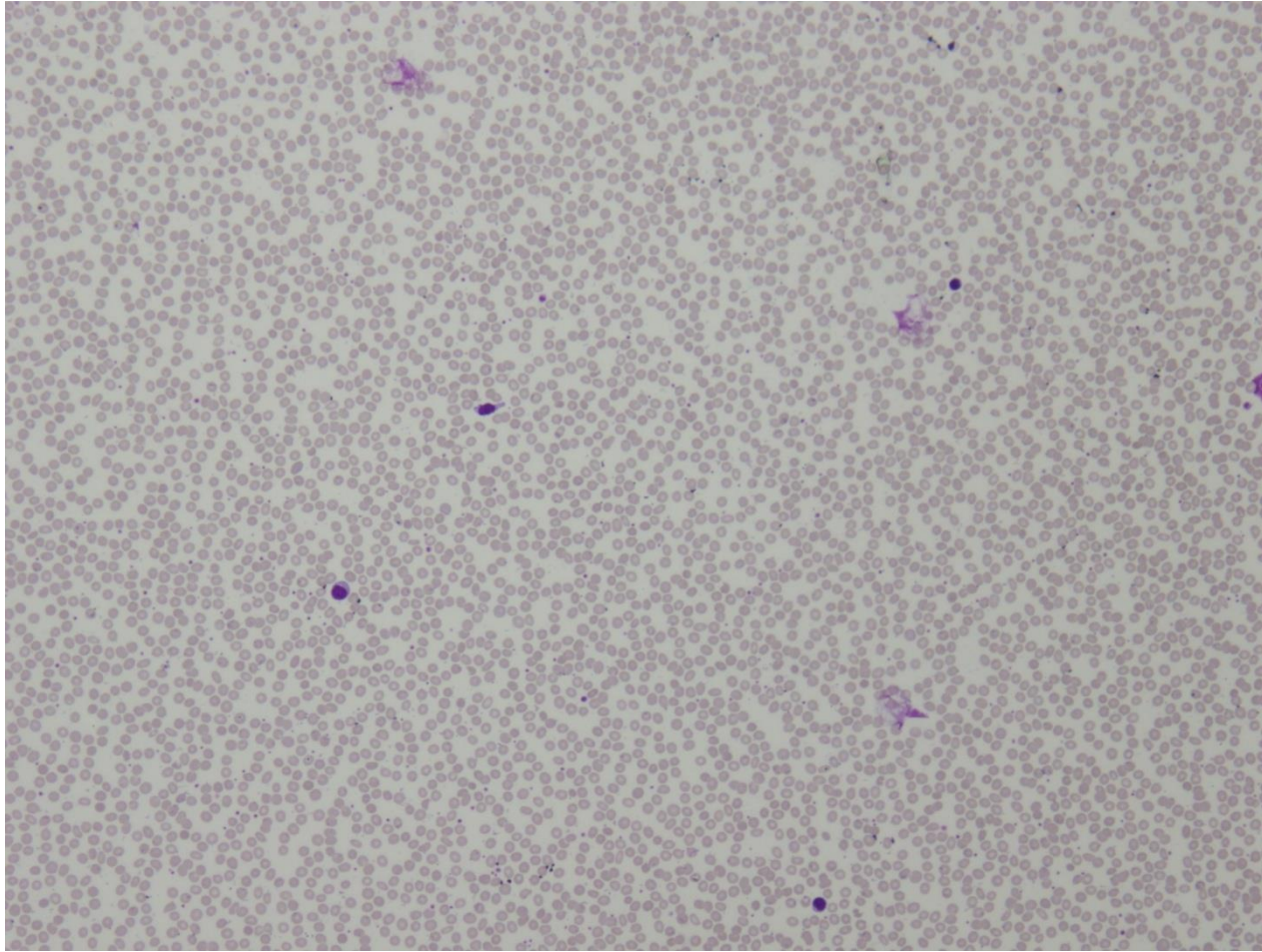
4月28日: 夕方から発熱ありC病院受診
頸部エコーにて右頸部リンパ腫脹指摘

食欲低下・吐気もあり、夕方になると発熱を繰り返していた。
発熱期間が持続する為、心配にて救急外来に来院される。

2015年5月2日 救急外来受診時結果

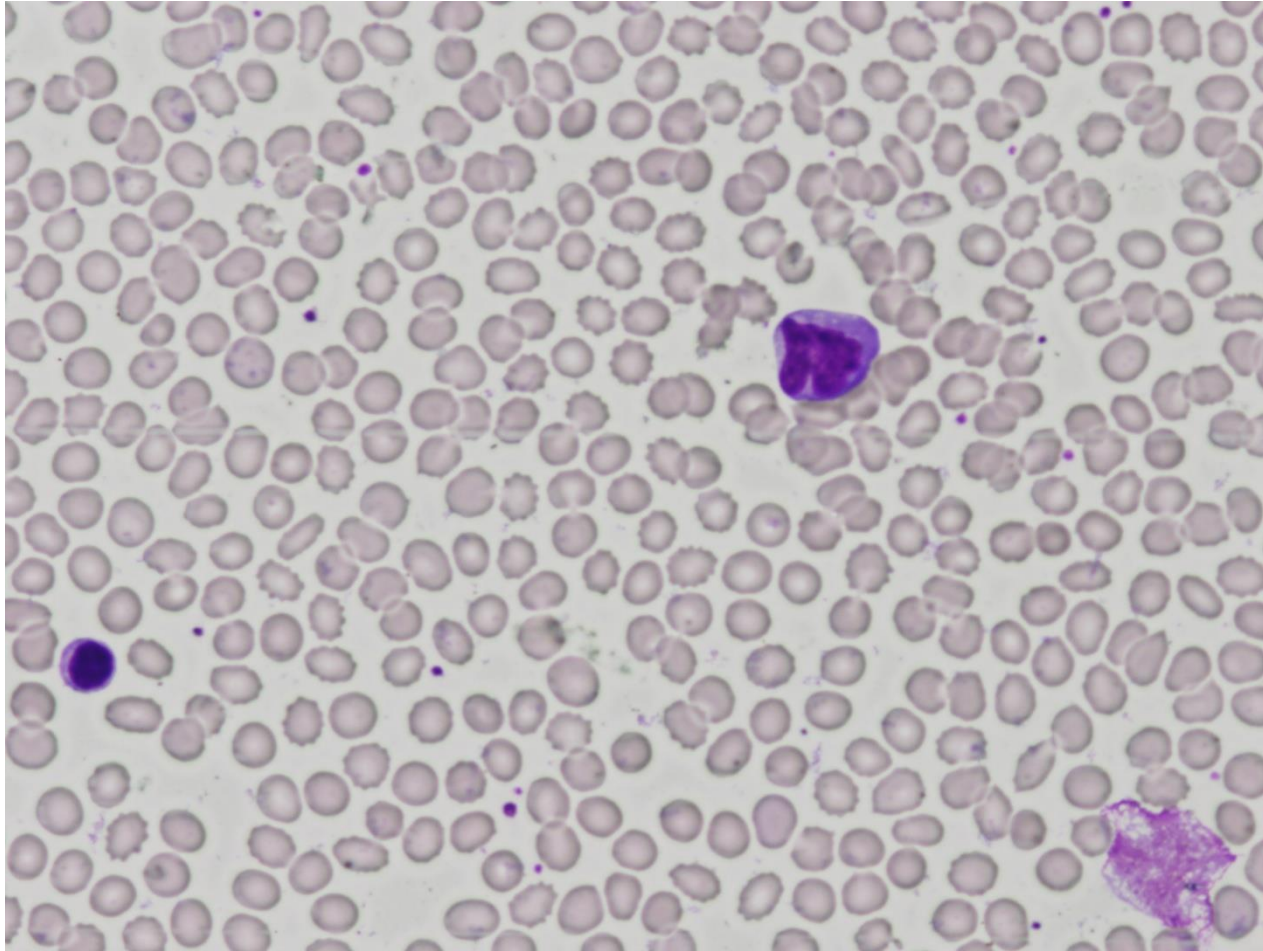
生化学検査			血液検査		
BUN	7.2	mg/dl	WBC	11.0	$\times 10^3/\mu\text{l}$
CRE	0.6	mg/dl	RBC	4.03	$\times 10^6/\mu\text{l}$
Na	140	mEq/L	Hb	11.6	g/dl
K	3.8	mEq/L	Ht	36.4	%
CL	104	mEq/L	MCV	90.4	fl
CRP	0.321	mg/dl	MCH	31.9	Pg
T-Bil	0.6	mg/dl	MCHC	31.9	%
GOT	182	U/L	PLT	156	$\times 10^3/\mu\text{l}$
GPT	119	U/L			
LDH	515	U/L	Seg	21.6	%
ALP	606	U/L	Ly	68.9	%
γ GTP	184	U/L	Mono	8.2	%
CPK	38	IU/L	Eosino	0.7	%
			Baso	0.6	%

末梢血MG染色 × 100

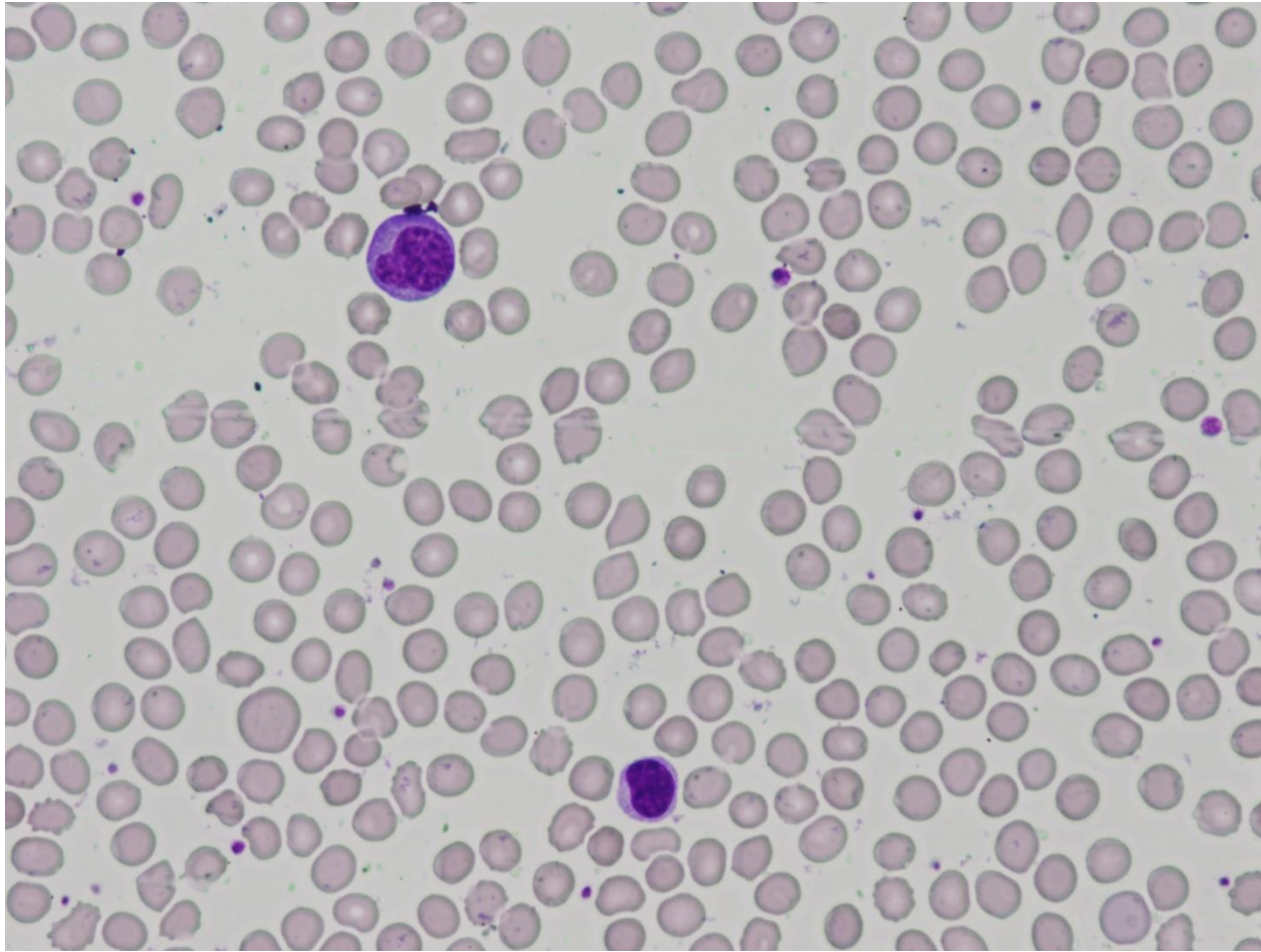


末梢血MG染色

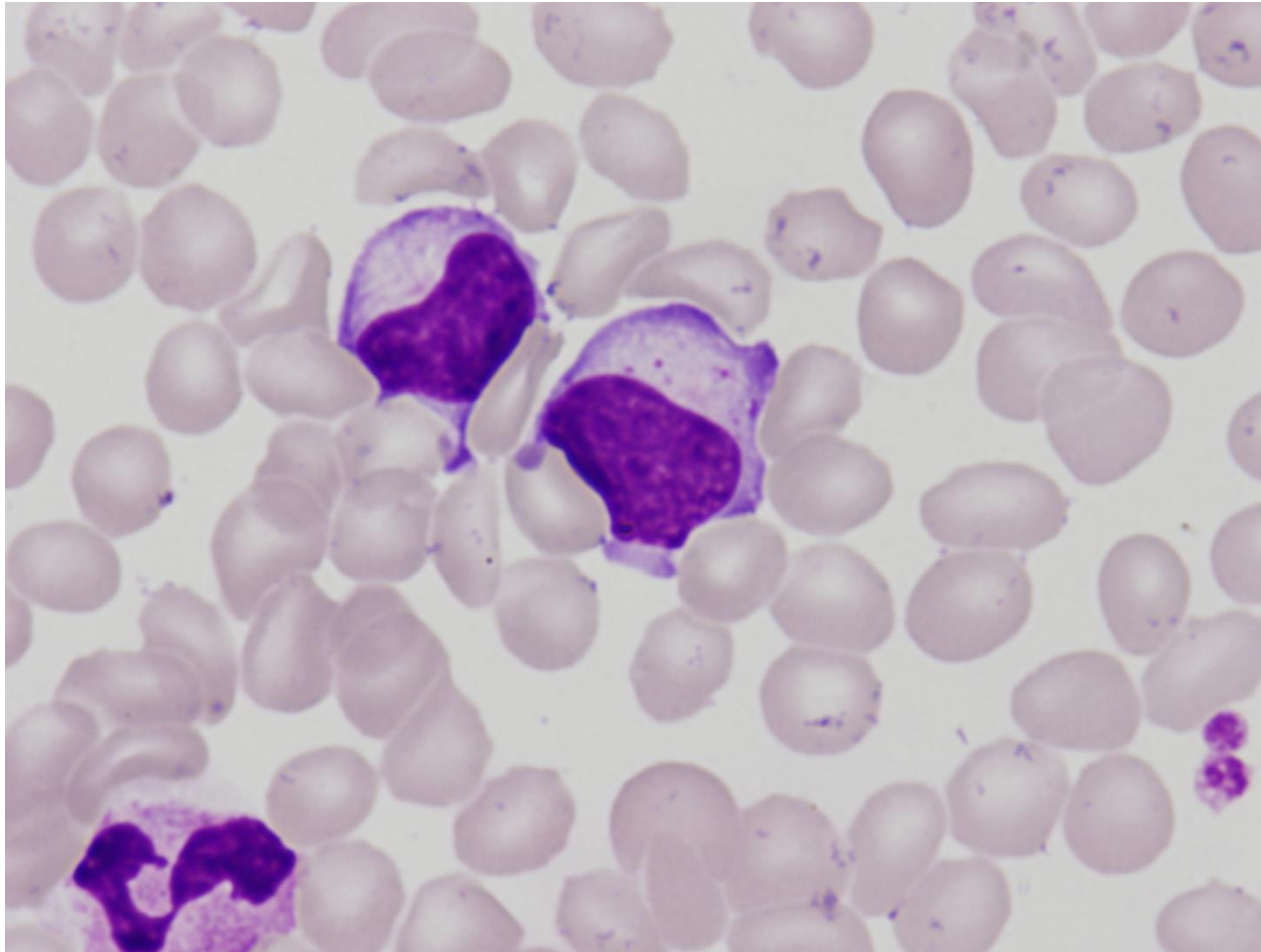
× 400



末梢血MG染色 × 400



末梢血MG染色 × 1000



末梢血MG染色 × 1000

